

## El caso del balón viajero

### *Balin ibiltariaren kasua*

A. Nogués

Servicio de Radiodiagnóstico, Hospital Aránzazu, San Sebastián.

*Correspondencia* A. Nogués, Servicio de Radiodiagnóstico, Hospital Aránzazu, San Sebastián.

#### DATOS CLÍNICOS

Se trata de una paciente de 5 años, la cual, jugando, recibe accidentalmente y desde corta distancia un proyectil procedente de un arma de aire comprimido. El orificio de entrada se encuentra situado en línea media anterior del cuello. En un primer momento presenta crisis de sofocación, apreciándose posteriormente aumento de volumen de partes blandas cervicales. A su ingreso refiere leve dolor torácico derecho. Realizado el diagnóstico se procede a su ingreso durante 48 horas, tras las cuales se le da el alta con tratamiento antibiótico.

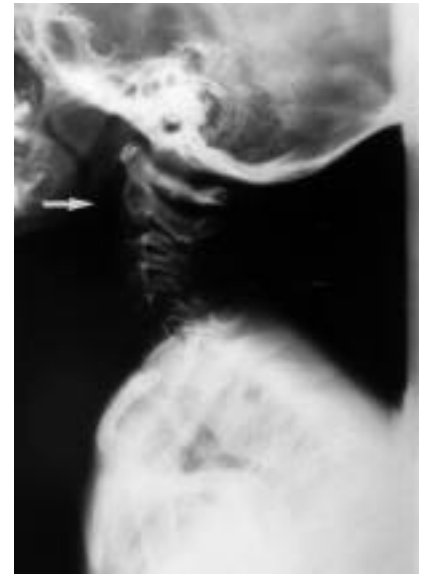

Figura 1.

#### COMENTARIO DE LAS IMÁGENES

En la figura 1 destaca la presencia de aire disecando el espacio retrofaríngeo (flecha blanca). En la Rx de tórax llama la atención la presencia de un cuerpo extraño esférico, radioopaco (balón) situado paracostal y medio-anterior en hemitórax derecho, figuras 2 y 3. No se evidencia aire extra-

pulmonar. Se realiza esofagograma con el fin de descartar perforación. Tras las posiciones habituales en esta exploración, observamos con sorpresa que el balón se ha desplazado a una posición paravertebral posterior (Figs. 4 y 5).

¿Dónde se encuentra el proyectil que con tanta libertad se desplaza? Pensamos que entre las 2 hojas de la pleura porque

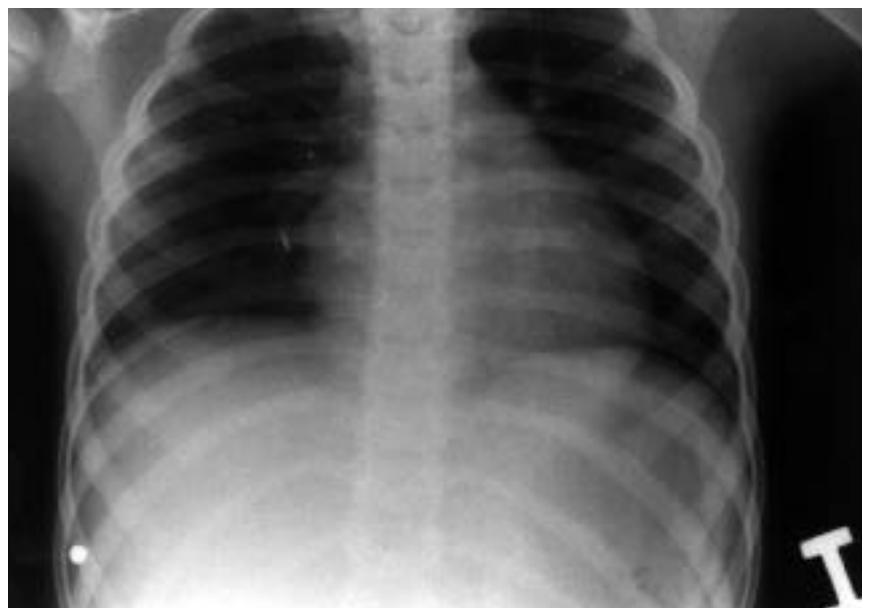

Figura 2.

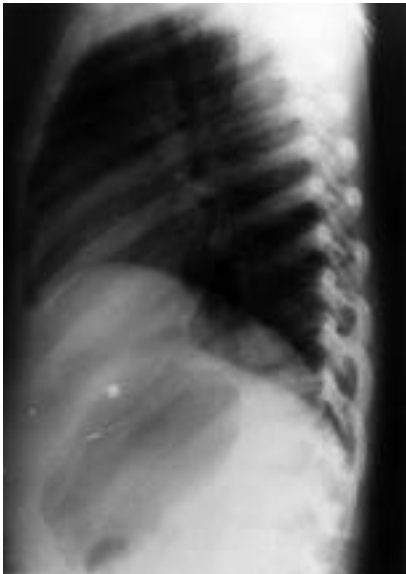

Figura 3.

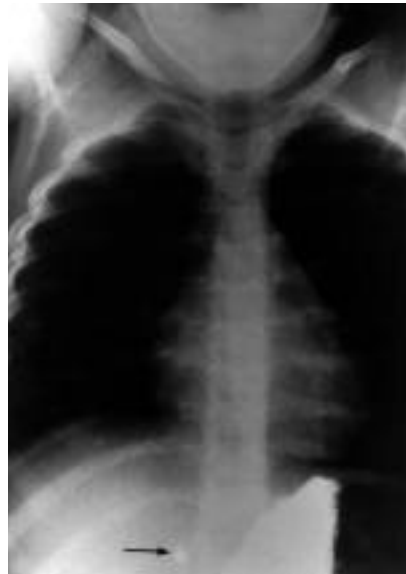

Figura 4.

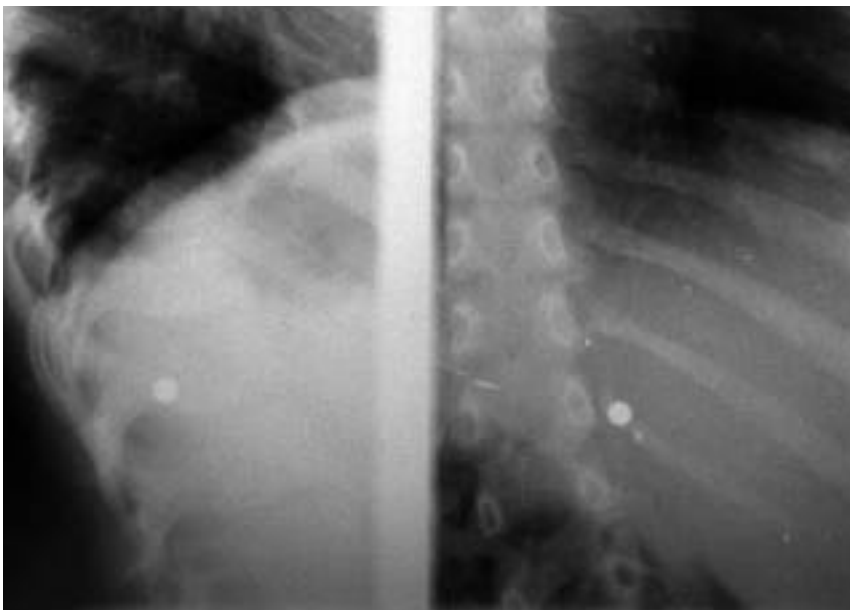


Figura 5.

la posición que ocupa en ambas radiografías corresponde anatómicamente al seno costodiafrágico y al seno cotovertebral. Se desechó la posibilidad tanto de que se hallara entre pleura parietal y diafragma,

para lo cual debería efectuar una laboriosa disección de incierto recorrido, como entre el hígado y el diafragma, situación en la que, los ligamentos suspensorios del hígado, no facilitarían el trayecto mencionado,

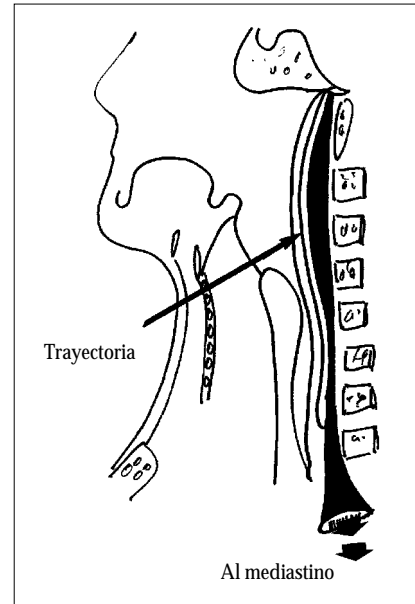


Figura 6.

cayendo el balín libre a la cavidad peritoneal.

¿Por dónde ha entrado el balín entre las dos hojas de la pleura desde la herida cervical? Seguramente a través de mediastino, y de aquí a laxa pleura mediastínica a la altura del hilio pulmonar. ¿Por dónde ha penetrado el balín en el mediastino? A través de la porción abierta por abajo hacia el mediastino del espacio retrofaringeo, llamado espacio peligroso por algún autor<sup>(1)</sup>. Este espacio virtual está situado entre el espacio perivertebral y el retrofaringeo en sentido estricto. En la figura 6, modificada de Harnsberg, el espacio peligroso, en negro, se muestra abierto por abajo, comunicando la base del cráneo con el mediastino.

BIBLIOGRAFÍA

1. Harnsberg HR. *Hand book of head and neck* e. Mosby, St. Louis 1995: 106-107.